© Biologiezentrum Linz/Austria; download unter www.biologiezentrum.at

Dirofilariosen des Menschen – seltene Helminthozoonosen auch in Mitteleuropa (Nematoda, Spirurida, Onchocercidae)

Herbert Auer & Horst Aspöck

Abstract: **Human dirofilarioses – rare helminthozoonoses occurring also in Central Europe (Nematoda, Spirurida, Onchocercidae).** Human dirofilarioses are mainly induced by two species, *Dirofilaria* (*Nochtiella*) *repens* Railliet & Henry, 1911, which is the causative organism of (sub)cutaneous dirofilariosis, and *Dirofilaria* (*D.*) *immitis* (Leidy, 1856), which is the causative organism of pulmonary dirofilariosis. Both species of *Dirofilaria* are transmitted from natural final hosts (mainly dogs, cats or other carnivores) to humans by mosquitoes of the family Culicidae: *Anopheles*, *Aedes* and *Culex*. No infestation of *Dirofilaria repens* or *D. immitis* on natural hosts or humans were registered in Austria until about 2005. The first autochthonous case of *D. repens* infestation on humans was observed in 2006 and on dogs in 2009. In total, 16 human cases (15 imported and 1 autochthonous case) of (sub-)cutaneous dirofilariosis have been registered (by histological-parasitological and/or molecular-biological methods) in Austria between 1981 and 2009. In addition, three human cases of suspected *D. immitis* infestations have been registered in recent years; the suspected diagnosis was based on clinical, anamnestic and parasitological-serological data. The present paper gives a synoptic overview of the biology, prevalence and geographic distribution of the parasites and their vectors, as well as of the clinical spectrum, the diagnostic, therapeutic and prophylactic features of human dirofilariosis.

Key words: *Dirofilaria repens*, *D. immitis*, (sub)cutaneous dirofilariosis, pulmonary dirofilariosis, Diptera (Culicidae, Simuliidae), Austria.

Inhaltsübersicht

1. Einleitung 784
2. *Dirofilaria repens* und die (sub)kutane Dirofilariose 784
2.1. Historisches 784
2.2. Biologie des Erregers und der Überträger 784
2.3. Häufigkeit und Verbreitung 786
2.3.1. *D. repens* in den natürlichen Endwirten 786
2.3.2. *D. repens* im Fehlwirt Mensch 786
2.3.3. Die (sub)kutane Dirofilariose in Österreich 787
2.4. Klinik der (sub)kutanen Dirofilariose 788
2.4.1. Organlokalisation 788
2.4.2. Symptomatik 788
2.5. Diagnostik 789
2.6. Therapie 790
2.7. Prophylaxe 790
3. *Dirofilaria immitis* und die pulmonale Dirofilariose 790
3.1. Historisches 790
3.2. Biologie des Erregers und der Überträger 790
3.3. Häufigkeit und Verbreitung 790
3.3.1. *D. immitis* in den natürlichen Endwirten 790
3.3.2. *D. immitis* im Fehlwirt Mensch 791
3.3.3. Die pulmonale Dirofilariose in Österreich 791
3.4. Klinik der pulmonalen Dirofilariose 791
3.5. Diagnostik 791
3.6. Therapie und Prophylaxe 791
4. *Dirofilaria* spp. und die Rolle von *Wolbachia* sp. 791
5. Zusammenfassung 792
6. Literatur 792

H. Aspöck (Hrsg.): Krank durch Arthropoden, Denisia **30** (2010): 783–794

© Biologiezentrum Linz/Austria; download unter www.biologiezentrum.at

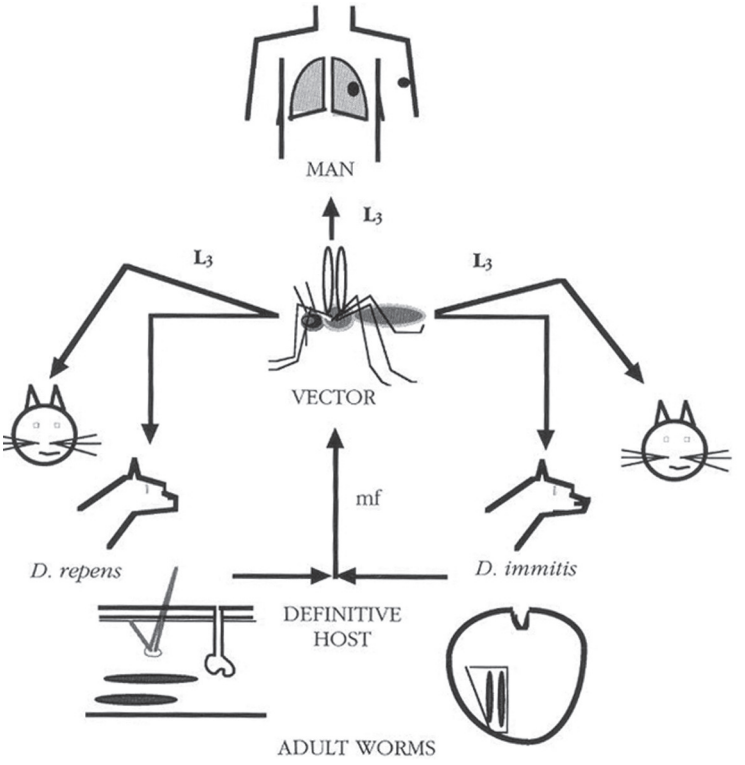

Abb. 1: Entwicklungszyklus von *Dirofilaria repens* (links) und von *D. immitis* (rechts). Hunde und Katzen fungieren für beide Dirofilarien-Arten als natürliche Endwirte ("definitive host", Stechmücken als Zwischenwirte ("vector"). Der Mensch ist akzidenteller Endwirt ("man"), in dem sich die Würmer ("adult worms") entweder in der Haut (*D. repens*) oder in der Lunge (*D. immitis*) etablieren. L3: 3. Larvenstadium. Aus: VIEIRA et al. (2001).

1. Einleitung

Unter dem Begriff Dirofilariosen werden jene Wurmkrankheiten (Helminthozoonosen) zusammengefasst, die durch Arten der Gattung *Dirofilaria* mit den beiden Subgenera *Dirofilaria* und *Nochtiella* hervorgerufen und durch Dipteren der Familien Culicidae und Simuliidae von Tieren auf den Menschen übertragen werden. Bis heute wurden beim Menschen insgesamt fünf *Dirofilaria*-Arten als Erreger von im wesentlichen zwei Krankheitsbildern beschrieben, der (sub)kutanen Dirofilariose, hervorgerufen vor allem durch *Dirofilaria* (*Nochtiella*) *repens*, und der durch *Dirofilaria* (*Dirofilaria*) *immitis* hervorgerufenen pulmonalen Dirofilariose (Tab. 1). Diesen beiden Erregern sind die folgenden Ausführungen gewidmet.

2. *Dirofilaria repens* und die (sub)kutane Dirofilariose

2.1. Historisches

Die erste Dirofilarien-Infestation des Menschen wurde mit hoher Wahrscheinlichkeit bereits vor 400 Jahren beobachtet; der aus Portugal stammende und in vielen europäischen Ländern tätige Arzt und Botaniker Amatus LUSITANUS (auch als Juan Rodrigo de BRANCO-CASTELLO bekannt) beschrieb im 16. Jahrhundert einen Fall einer okulären Filariose bei einem 3-jährigen, aus Südfrankreich stammenden Knaben, der Erreger dürfte wohl *D. repens* gewesen sein (PAMPIGLIONE 1995; ORIHEL & EBERHARD 1998). Dieser erste Krankheitsbericht und auch einige spätere von Ulisse ALDROVANDI (1602) publizierte Kasuistiken lassen vermuten, dass der heute als subkutane Dirofilariose bezeichnete Wurmbefall zur damaligen Zeit in Südfrankreich ein nicht ungewöhnliches Ereignis darstellte (ORIHEL & EBERHARD 1998). Der erste gut dokumentierte Krankheitsfall stammt aus dem Jahre 1885; ADDARIO entfernte einer Frau aus Mailand einen Wurm („*Filaria conjunctivae*") aus dem Augenlid (GROVE 1990). Im Jahre 1911 wurde die Spezies *Filaria conjunctivae* von RAILLIET & HENRY (1911) dem Genus *Dirofilaria* zugeordnet. 1917 publizierte SKRJABIN (FAUST et al. 1974) eine Kasuistik über einen *Loa extraocularis*-Befall eines Menschen; diesen Kasus ordneten SKRJABIN & SCHIKHOBALOVA (1948) jedoch 37 Jahre später *Dirofilaria repens* zu, ebenso wie einen im Jahre 1930 von SKRJABIN et al. (1930) beobachteten zweiten Fall (GROVE 1990). Die erste histologische Identifikation einer *D. repens*-Infestation eines Menschen gelang PAMPIGLIONE et al. (1982); der erste *D. repens*-Nachweis auf der Basis elekrophoretischer Analysen erfolgte durch CANCRINI et al. (1999). FAVIA et al. (1996) etablierten als erste eine PCR zur molekularen Identifikation von *D. repens*.

2.2. Biologie des Erregers und der Überträger

Die Adulttiere von *D. repens* (♂: 48-70 mm; ♀: 100-170 mm) leben vorwiegend im subkutanen Gewebe von Hund, Katze und anderen Karnivoren (= Endwirte). Die ovoviviparen Weibchen produzieren ca. 300-360 µm lange, ungescheidete Mikrofilarien, die in den Blutstrom abgegeben werden, wo sie bis zu zwei Jahre zirkulieren können. Werden die Mikrofilarien von geeigneten Zwischenwirten, Stechmückenweibchen von Spezies der Gattungen *Anopheles*, *Culex*, *Aedes*, *Culiseta*, *Mansonia* und *Coquillettidia* (CANCRINI & KRAMER 2001) aufgenommen, wandern diese innerhalb eines Tages in die Malpighischen Gefäße ein, wo sie sich vorerst in „Wurstformen" umwandeln. Werden von einer Stechmücke mehr als 20 Mikrofilarien aufgenommen, sterben die Insekten ab (CANCRINI & KRAMER 2001). In den Malpighischen Gefäßen häuten sich die Mikrofilarien zweimal und wandern schließlich als infektiöse L3-Larve in den Stechrüssel der Stechmücke ein. Bei einer Blutmahlzeit an einem Endwirt verlassen die Larven die Stechmücken an der Spitze des Labiums und benutzen den Stichkanal zum Eindringen in den Endwirt, wo sie sich zur L4-Larve häuten. Bereits 48 Stunden post in-

Tab. 1: Übersicht über die wichtigsten *Dirofilaria*-Arten; ÄTH: Äthiopische Region: i.e. Afrika südlich der Sahara; AUS: Australasiatische Region (= Landmassen östlich der Wallace-Linie); NEA: Neoartische Region (=Nord-Amerika); NEO: Neotropische Region (= Mittel- und Südamerika); OR: Orientalische Region (= Region vom Himalaya bis zur Wallace-Linie); PAL: Paläarktische Region (Afrika nördlich der Sahara, Europa, Asien nördlich des Himalaya, Japan); EW: Endwirt, ZW: Zwischenwirt.

Spezies	Verbreitung	Häufigkeit der Krankheit	Endwirt/ Zwischenwirt	Organlokalisation und Klinik (beim Menschen)	Diagnostik	Literaturquellen
Dirofilaria (Dirofilaria) immitis (Leidy, 1856) sensu Railliet & Henry, 1911 Synonym: *Dirofilaria (Dirofilaria) spectans* Freitas & Lent, 1949	NEA; NEO; PAL (bis Japan); AUS	Bislang sind weltweit einige wenige hundert Fälle dokumentiert	EW: Natürliche Wirte: Hund und andere Karnivore; akzidenteller Wirt: Mensch; ZW: *Anopheles, Culex, Aedes, Culiseta, Mansonia* und *Coquillettidia*	Pulmonale Dirofilariose: Oft symptomlos; pulmonale Beschwerden durch granulomatöse Entzündungsherde; Husten, Auswurf, Fieber; Komplikationen: progrediente Dilatation und Hypertrophie des Herzens, Herzinsuffizienz; selten in subkutanem Gewebe	Meist Zufallsbefund bei Lungenröntgenuntersuchung; Antikörpernachweis grundsätzlich (in Speziallaboratorien) möglich	Coombs & Crompton, (1991); Ashford & Crewe (2003); Pampiglione et al. (1995)
Dirofilaria (Nochtiella) repens Railliet & Henry, 1911	ÄTH; PAL: S-Europa (v. a. Italien, Griechenland, Spanien); OR (z.B. Sri Lanka)	Bislang sind weltweit etwa 800 Fälle dokumentiert	EW: Natürliche Wirte: Hund und andere Karnivore; akzidenteller Wirt: Mensch ZW: Culicidae: *Anopheles, Culex, Aedes, Culiseta, Mansonia* und *Coquillettidia sp*	(Sub-)Kutane Dirofilariose: Meist Knotenbildungen im subkutanem Gewebe, gelegentlich subkonjunktival, sehr selten in der Lunge lokalisiert	Klinische Verdachtsdiagnose, Untersuchung histologischer Schnitte chirurgisch entfernter Knoten; Nachweis spezifischer Antikörper und spezifischer DNS (in Speziallaboratorien) möglich	Coombs & Crompton, (1991); Pampiglione et al. (1995); Pampiglione & Rivasi (2000); Ashford & Crewe (2003)
Dirofilaria (Nochtiella) striata Molin, 1860	NEA: USA (Nord-Karolina); NEO: Brasilien, Venezuela	Einige wenige dokumentierte Fälle	Natürliche Wirte: Wildfeliden (z. B. Rotluchs, Panther, Puma); akzidenteller Wirt: Mensch ZW: *Anopheles quadrimaculatus*	Subkutane Dirofilariose	Klinische Verdachtsdiagnose, Untersuchung histologischer Schnitte chirurgisch entfernter Knoten	Orihel & Isbey (1990); Coombs & Crompton (1991); Ashford & Crewe (2003)
Dirofilaria (Nochtiella) tenuis Chandler, 1942	NEA: USA (Florida, Mississippi, Nord-Karolina)	Bis 1995 wurden etwa 50 Fälle bekannt	Natürlicher Wirt: Waschbär; akzidenteller Wirt: Mensch. ZW: *Aedes taeniorhynchus, Anopheles quadrimaculatus, Psorophora* sp.	Subkutane Dirofilariose, gelegentlich auch in der Orbita lokalisiert	Klinische Verdachtsdiagnose, Untersuchung histologischer Schnitte chirurgisch entfernter Knoten	Orihel & Beaver (1965); Coombs & Crompton, (1991); Oriel & beaver (1995); Ashford & Crewe (2003)
Dirofilaria (Nochtiella) ursi Yamaguti, 1941	NEA: Kanada, USA	Bislang wurden (zumindest) 10 Fälle bekannt;	Bär; akzidenteller Wirt: Mensch ZW: *Simulium* spp.	Subkutane Dirofilariose	Klinische Verdachtsdiagnose, Untersuchung histologischer Schnitte chirurgisch entfernter Knoten	Beaver et al. (1987); Coombs & Crompton (1991); Ashford & Crewe (2003)

© Biologiezentrum Linz/Austria; download unter www.biologiezentrum.at

© Biologiezentrum Linz/Austria; download unter www.biologiezentrum.at

Tab. 2: Übersicht über die zwischen 1981 und 2009 in Österreich diagnostizierten und parasitologisch/histologisch verifizierten humanen Fälle subkutaner Dirofilariose. (n. d.: nicht durchgeführt). * Die serologischen Untersuchungen auf spezifische Antikörper gegen Dirofilarien-Antigene wurden in unserem Institut und/oder im Laboratorio de Parasitología, Facultad de Farmacia, Universidad de Salamanca (Dr. F. Simon) durchgeführt. W: Weiblich; M: Männlich. pM: persönliche Mitteilung. pB: persönliche Beobachtung.

Nr.	Geschlecht	Alter	Diagnosejahr	Geographische Anamnese	Symptomatik	Therapie	Dirofilarien-Serologie	Beobachter/Beschreiber
1	W	39	1978	Griechenland, Italien	Rechte Hüfte, rechter u. linker Oberschenkel: Knotenbildungen	Tumorexzision	n. d.	Bardach et al. (1981)
2	W	27	1989	Ostasien	Linkes Oberlid: Knotenbildung	Tumorexzision	n. d.	Lammerhuber et al. (1990)
3	M	37	1992	Griechenland, Italien, Ungarn	Wandernde Schmerzen im Bereich des Hinterkopfes, Knotenbildung	Tumorexzision	n. d.	Stiglbauer (1992, pM)
4	M	45	1995	Bahrein, Griechenland	Knotenbildungen an mehreren Stellen des Thorax	Tumorexzision	n. d.	Schuller-Petrovic et al. (1996)
5	M	45	1995	Ungarn	Beinvenenthrombose	Feinnadelpunktion	n. d.	Bischof et al. (1996)
6	M	36	1996	Frankreich, Portugal	Rechter Hoden: Schmerzhafte Knotenbildung	Epididymektomie	positiv*	Auer et al. (1997)
7	W	43	1997	Bosnien	Rechte Schulter: Knotenbildung	Tumorexzision	negativ*	Hawranek (1997, pM)
8	W	61	1998	Griechenland, Italien	Rechtes Auge: Exophthalmus	Endoskopische Wurmexzision aus intraorbitalem Tumor	n. d.	Braun et al. (1999)
9	M	24	1998	Albanien, Slowenien	Rechte Leiste: Verhärteter Lymphknoten (Ø 3,5 cm)	Lymphknoten-entfernung	positiv*	Haditsch (1998; pM)
10	W	44	1998	Griechenland (Korfu), Spanien	Linke Brust/Achsel: Knotenbildung	Tumorexzision	positiv*	Haditsch (1998; pM)
11	M	36	1998	Griechenland, Malta	Lumbaler Hauttumor	Tumorexzision	positiv*	Rennhofer (1998; pM)
12	W	37	2000	Spanien, Türkei	Knoten im Bereich der rechten Brust	Tumorexzision	positiv*	Winkler (2000; pM)
13	W	34	2006	Österreich	Knoten an der rechten Hand	Tumorexzision	positiv*	Auer & Susani (2008)
14	W	61	2008	Ungarn	Mundschleimhaut der rechten Wange	Tumorexzision	positiv*	Auer (2008; pB)
15	M	61	2009	Namibia	Knoten linker Hoden	Tumorexzision	negativ*	Auer (2009a; pB)
16	W	43	2009	Italien, Griechenland, Kroatien	Knoten rechte Wange	Tumorexzision	n. d.	Auer (2009b; pB)

fectionem können die Larven im subkutanen Gewebe der Endwirte gefunden werden, wo sie sehr bald, ohne lang zu wandern, die Geschlechtsreife erlangen. Die Makrofilarien können sich im Bindegewebe der meisten Körperpartien lokalisieren. Die Präpatenzperiode beträgt 27 bis 34 Wochen, die adulten Filarien können mehrere Jahre am Leben bleiben (Manfredi et al. 2007).

Der Mensch erwirbt eine Dirofilarien-Infestation wie ein natürlicher Endwirt durch Übertragung der Filarienlarven via Stechmücke. Er stellt für den Parasiten eine Sackgasse dar; die Würmer erreichen nur selten das Adultstadium. Zirkulierende Mikrofilarien sind bislang im Menschen nicht nachgewiesen worden.

2.3. Häufigkeit und Verbreitung

2.3.1. *D. repens* in den natürlichen Endwirten

Dirofilaria repens ist vor allem ein Parasit von Hunden, Katzen und anderen (Wild-)Karnivoren der Paläarktis (v. a. S-Europa, z. B. Italien, Griechenland), er kommt aber auch in der Äthiopischen (z. B. Tunesien, Südafrika) und der Orientalischen Region (z. B. Sri Lanka) vor (Pampiglione et al. 1995; Canestri et al. 1997; Pampiglione & Rivasi 2000, 2007). Als Hauptendemiegebiete von *D. repens* gelten Süd- und Osteuropa, Klein- und Zentralasien, Sri Lanka (Durchseuchungsrate der Hunde: 30-60 %). In Griechenland sind 7-22 %, in Frankreich ca. 20 %, in Italien ebenfalls etwa 20 % und in Spanien 37-85 % der Hunde mit *D. repens* infiziert (Simon et al. 2001).

In Mitteleuropa wurden *D. repens*-Infestationen der natürlichen Endwirte in der Schweiz sowie in Ungarn beobachtet (Genchi 2003; Pampiglione & Rivasi 2007; Fok 2007). In Österreich ist *D. repens* in mehreren Hunden in Ostösterreich (Bezirk Gänserndorf) nachgewiesen worden (Duscher et al. 2009)

2.3.2. *D. repens* im Fehlwirt Mensch

Aufgrund intensiver epidemiologischer Studien von Silvio Pampiglione (Dipartimentro di Sanità Pubblica Veterinaria e Patologia Animale, Università di Bologna, Italia) haben wir heute einen ziemlich genauen Überblick über das Vorkommen und die Häufigkeit der (sub)kutanen Dirofilariose des Menschen. In zwei umfangreichen Übersichtsarbeiten wurden von Pampiglione et al. (1995) und Pampiglione & Rivasi (2000) alle zwischen 1885 und dem Jahre 2000 publizierten – oder zumindest bekannt ge-

© Biologiezentrum Linz/Austria; download unter www.biologiezentrum.at

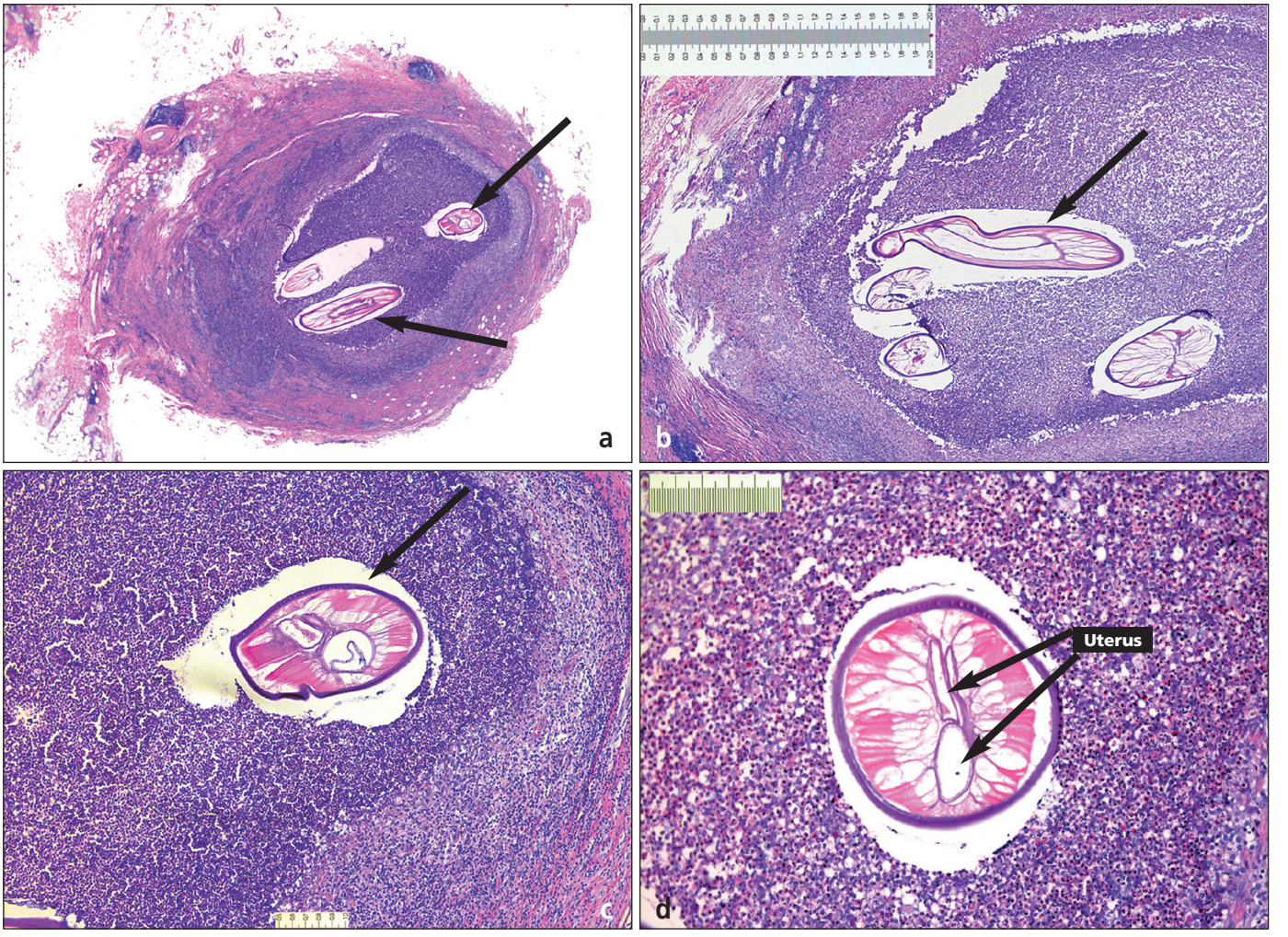

Abb. 2: Histologischer Schnitt durch den aus der Handfläche eines Patienten chirurgisch entfernten Hautknoten; Periodic-acid-Schiff-(PAS-)Färbung. (Original). **2a**: Übersichtsbild: Der im Querschnitt angeschnittene Wurm rechts oben im Bild: 250-320 µm; der schräg angeschnittene Wurm unten im Bild: ca. 1100 µm. Fotografische Aufnahme bei 20facher mikroskopischer Vergrößerung. **2b**: Natürliche Länge des schräg angeschnittenen Wurms: ca. 1700 µm (vgl. Maßstab). Fotografische Aufnahme bei 40facher mikroskopischer Vergrößerung. **2c**: Durchmesser des Wurmquerschnitts: 250-320 µm (vgl. Maßstab). Fotografische Aufnahme bei 100facher mikroskopischer Vergrößerung. **2d**: Durchmesser des Wurmquerschnitts: 230-250 µm (vgl. Maßstab). Fotografische Aufnahme bei 100facher mikroskopischer Vergrößerung.

wordenen – Fälle zusammengefasst (PAMPIGLIONE & RIVASI 2007); es sind mittlerweile etwa 800 Fälle in 30 Ländern beschrieben worden. Die Hauptverbreitungsgebiete innerhalb Europas sind Italien, Frankreich, die Ukraine und Griechenland (DELAGE et al. 1995; PAMPIGLIONE et al. 1995; MURO et al. 1999; PAMPIGLIONE & RIVASI 2000), – aus Mitteleuropa liegt ein Bericht über das autochthone Vorkommen subkutaner Dirofilariose in Ungarn (PÓNYAI et al. 2006), in der Schweiz (PETRUSCHKE et al. 2001), und Österreich (AUER & SUSANI 2008; DUSCHER et al. 2009) vor –, in Asien sind die meisten Fälle aus Sri Lanka (DISSANAIKE et al. 1997), Russland (DOROFEIEV et al. 1997), Usbekistan und der Türkei bekannt (PAMIGLIONE & RIVASI 2007).

2.3.3. Die (sub)kutane Dirofilariose in Österreich

Die Geschichte der (sub)kutanen Dirofilariose in Österreich begann im Jahre 1981 mit der Erstbeschreibung eines Falles subkutaner Dirofilariose durch den

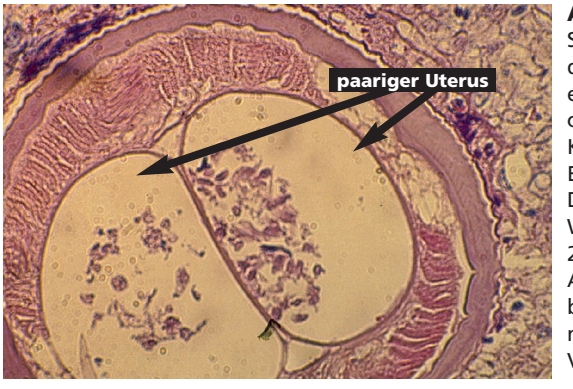

Abb. 3: Histologischer Schnitt durch den aus dem Nebenhoden eines Patienten chirurgisch entfernten Knoten; Hämatoxylin-Eosin-Färbung. Durchmesser des Wurmquerschnitts: ca. 250 µm. Fotografische Aufnahme (Original) bei 400facher mikroskopischer Vergrößerung.

© Biologiezentrum Linz/Austria; download unter www.biologiezentrum.at

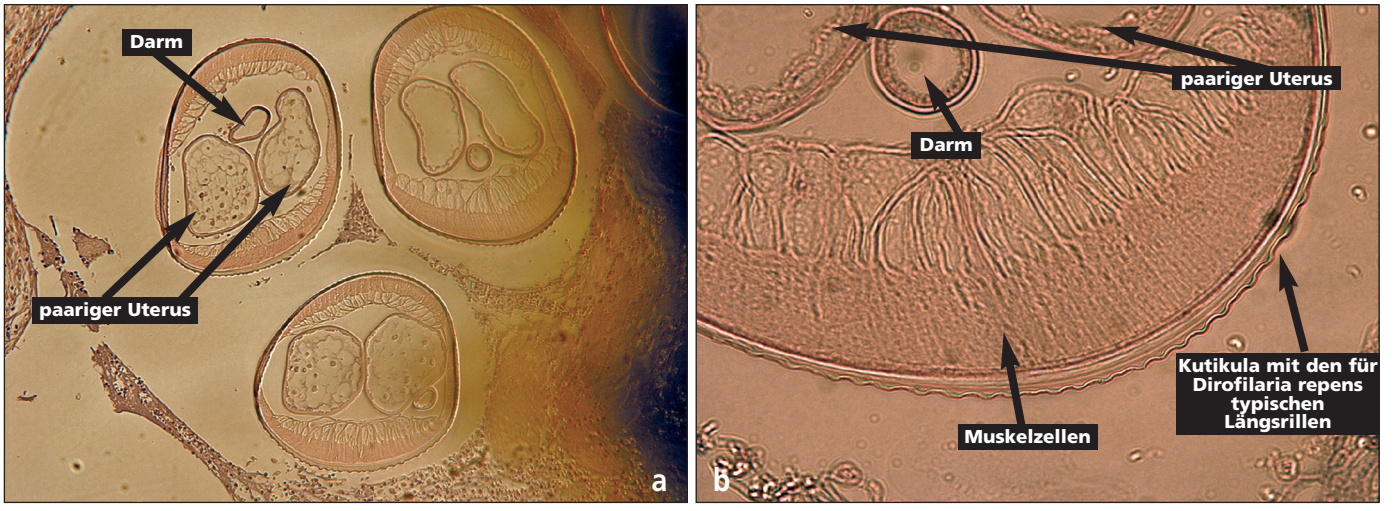

Abb. 4a: Histologischer Schnitt durch den aus der Wangenschleimhaut eines Patienten chirurgisch entfernten Knoten; Hämatoxylin-Eosin-Färbung (Original). Durchmesser des Wurmquerschnitts: ca. 250 µm; Dicke der Kutikula: 4-9 µm. Fotografische Aufnahme bei 200facher mikroskopischer Vergrößerung. **4b**: Fotografische Aufnahme bei 400facher mikroskopischer Vergrößerung.

Dermatologen BARDACH (BARDACH et al. 1981). Bis Ende 2009 sind in Österreich insgesamt 15 Fälle importierter (sub)kutaner Dirofilariose beobachtet (AUER 2004; Tab. 2). Im Herbst 2006 wurde schließlich der erste autochthone Dirofilariose-Fall an der burgenländisch-ungarischen Grenze dokumentiert (AUER & SUSANI 2008).

2.4. Klinik der (sub)kutanen Dirofilariose

2.4.1. Organlokalisation

Grundsätzlich ist die klinische Symptomatik der durch *D. repens* hervorgerufenen Dirofilariose abhängig von der genauen Lokalisation des oder der (sub)kutanen Knoten, man unterscheidet daher grundsätzlich zwischen oberflächlichen (im subkutanen oder submukösen Gewebe, selten in der Haut, sehr selten im Muskel) und den sehr viel selteneren, inneren oder viszeralen Knoten (z. B. Lunge; PAMPIGLIONE & RIVASI 2007).

In 74 % aller bis zum Jahre 2000 dokumentierten Krankheitsfälle (PAMPIGLIONE et al. 1995, PAMPIGLIONE & RIVASI 2000) Fälle befanden sich die *Dirofilaria*-Knoten im Bereich der oberen Körperhälfte, wobei knapp die Hälfte (48,3 %) aller Knoten auf dem Kopf lokalisiert waren (davon 35,3 % im Augenbereich, in den Lidern und unter den Konjunktiven). Etwa 10 % der Knoten fanden sich an den unteren Extremitäten, in 6,5 % Fälle wurde über eine (subkutane) Dirofilariose des männlichen Genitale (Skrotum, Penis, Epididymis, Samenstrang, Hoden) berichtet (AUER et al. 1997).

In einigen wenigen Fällen wurden *D. repens*-Würmer auch in der Lunge, dem Omentum, dem Mesenterium und anderen inneren Lokalisationen gefunden.

2.4.2. Klinische Symptomatik

Der Mückenstich wird von den meisten Betroffenen nicht wirklich wahrgenommen, in manchen Fällen erinnern sich die Patienten im Retrospekt an eine juckende und/oder schmerzende Stichreaktion. Dieser Primäraffekt verschwindet meist nach 5 bis 8 Tagen, nach 2-12 Monaten erscheint ein zunächst kleiner Knoten (oft deutlich entfernt von der Eintrittsstelle), der über Wochen (manchmal über Monate) langsam an Größe zunimmt und einen Durchmesser von 1 bis 3 cm erreicht; er fühlt sich hart an, weist aber elastische Konsistenz auf, ist in der Regel verschiebbar und schmerzlos; häufig juckt die „Beule“ und ist durch ein Erythem charakterisiert. Mitunter gehen der Knotenbildung transiente Hautschwellungen (wie „Kalabar-Schwellungen“ bei den „klassischen“ Filariosen) voraus, in anderen Fällen wiederum treten allergische Manifestationen, z. B. in Form von urtikariellen Exanthemen, auf. Mitunter sind es aber auch „wandernde“ Schmerzen in der Haut, die den Patienten zum Arzt führen.

Ist der Parasit in den Augenlidern oder in anderen Bereichen des Auges (periokulär, subkonjunktival) lokalisiert, kann er mitunter mit freiem Auge (in Bewegung) erkannt und beobachtet werden. Gerade bei Lokalisationen im Augenbereich kann es zu schweren konjunktivalen Irritationen, Chemosis (Schwellung der Bindehaut), subkonjunktivalen Abszessen, Episkleritis, Uveitis, Glaskörperläsionen, Glaukom, orbitaler Zellulitis und Exophthalmus, kommen. Bei Lungenlokalisation des Parasiten entwickeln sich in der Regel keine klinischen Symptome, die pulmonalen Knoten werden meist zufällig bei einer Röntgen- oder CT-Untersuchung entdeckt. Sie erscheinen dabei als solitäre, rund bis ovale, subpleural gelegene 1 bis 2 cm große Läsio-

© Biologiezentrum Linz/Austria; download unter www.biologiezentrum.at

nen. In einigen (wenigen) Fällen wurde jedoch auch über akut aufgetretene Symptome, insbesondere Kurzatmigkeit, stechenden Schmerz, Fieber, unproduktiven Husten und Juckreiz im Thoraxbereich, berichtet.

2.5. Diagnostik

In der klinischen Praxis werden die durch *D. repens* bedingten Knoten in der Regel als benigne, selten als maligne Neoplasien diagnostiziert, insbesondere dann, wenn sie im Brustbereich lokalisiert sind; sie wurden allerdings auch schon als vergrößerte Talgdrüsen, Inguinal- oder epigastrische Hernien, Hydrozelen, Fremdkörpergranulom, Maxillarsinusitis, Speicheldrüsentumor, Neurofibrom, Chalazion oder Hautatherom fehldiagnostiziert.

Der Serodiagnostik kommt aufgrund der Tatsache, dass der Nachweis von subkutanen Knoten differentialdiagnostisch in erster Linie an Neoplasien denken lässt, besondere Bedeutung zu. Methoden des Antikörpernachweises haben während der letzten zehn Jahre deutliche Verbesserungen (insbesondere der Spezifität) erfahren; heute stehen nicht nur exkretorisch-sekretorische (z. B. Di22 von *D. immitis*; SUN & SUGANE 1992), sondern auch rekombinant hergestellte Antigene (P22U, PLA22) (FRANK & GRIEVE 1996) zur Verfügung; diese Testmethoden werden indes nur in wenigen Laboratorien durchgeführt (CANCRINI et al. 1999, 2001; SIMÓN et al. 2001).

Die exakte Diagnose der Dirofilariosen beruht daher – nach wie vor – auf der Untersuchung und Auswertung histologischer Schnitte, wobei die Hämatoxylin-Eosin (HE)-, Periodic Acid Schiff (PAS)- und Masson Goldner`s Trichrom-Färbung die Färbemethoden der Wahl darstellen. PAMPIGLIONE et al. (1999, 2000) unterscheiden bei der (sub)kutanen Dirofilariose insgesamt vier histo-pathologische Formen: Typ 1 (= häufigste Form): Abszesstyp mit zahlreichen Neutrophilen und Eosinophilen und einer geringen Zahl chronisch entzündlicher Zellen um den Parasiten herum. Typ 2: Der Parasit ist von einem Wall von Epitheloidzellen, Histiozyten und gelegentlich mehrkernigen Riesenzellen (vom Fremdkörpertyp) umgeben. Typ 3: Der Parasit befindet sich in einem mehr oder weniger degenerativen Zustand und ist von Nekrosen und gelegentlichen inflammatorischen Zellen umgeben, daran anschließend befindet sich eine Zone fibroblastischer Zellen. Typ 4: Dichtes inflammatorisches Infiltrat mit fast ausschließlich lymphoiden Zellen.

Eine artspezifische Diagnose (Unterscheidung zwischen *D. repens* und *D. immitis*) ist durch äußere morphologische Gegebenheiten (maximaler Körperdurchmesser: 102-570 µm, Dicke der Kutikula: 3,3-9 µm; Dicke der Hypodermis: 2-18 µm) möglich; so weist vor al-

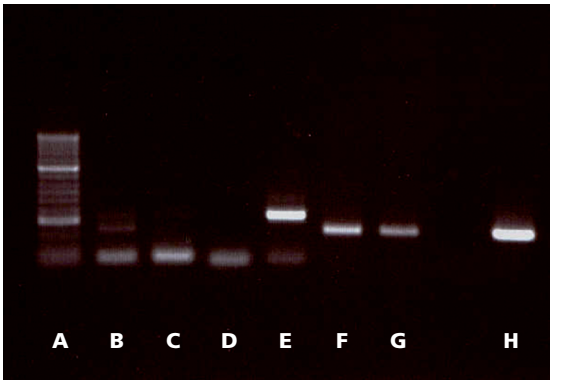

Abb. 5: Gelelektrophorese des PCR-Produktes des im Hautknoten einer Patientin befindlichen Wurmes (Original). Spur A: Größenmarker; Spur B-D: Negativkontrollen (humane Leukozyten); Spur E: Positivkontrolle von *Dirofilaria immitis;* Spuren F und G: DNS des Wurmes aus dem Hautknoten der Patientin; Spur H: Positivkontrolle von *D. repens.*

Die PCR zum Nachweis von Erregern in ihren Wirten

PCR ist die Abkürzung für "polymerase-chain-reaction" und bedeutet Polymerase-Ketten-Reaktion. Die PCR ist heute die wichtigste molekularbiologische Methode, die in vielen Bereichen der Medizin und Veterinärmedizin, der Naturwissenschaften und der Kriminalistik eingesetzt wird. Kern der PCR ist die Amplifikation (Vervielfältigung) eines kurzen, spezifischen und gut definierten DNS-Stranges (maximal 3.000 Basenpaare) eines Gens, eines Genfragmentes oder auch einer nichtkodierenden Sequenz und deren Spezifizierung in einer Gelelektrophorese. In der medizinischen Parasitologie können PCR-Methoden für zwei grundsätzliche Aufgabengebiete eingesetzt werden: Zum einen für die Beantwortung epidemiologischer Fragestellungen (z. B. wie häufig kommt ein bestimmter Parasit in bestimmten Mensch- oder Tierpopulationen vor?), zum anderen geht es darum, Patienten mit der klinischen Differentialdiagnose "Parasitose" labordiagnostisch abzuklären, wenn dies mit herkömmlichen Methoden (direkter Erregernachweis mittels Mikroskop, Färbung oder mittels Serodiagnostik) nicht möglich ist.

Im konkreten Fall geht es darum, einen Wurm, der vom Pathologen in einer Hautbiopsie eines mitteleuropäischen Patienten (ohne Tropen- oder Subtropen-Anamnese) nachgewiesen wird, genauer zu bestimmen. Unter anderem kommen die zwei Dirofilarien-Arten, *Dirofilaria repens* und *D. immitis* als Verursacher des Hautknotens differentialdiagnostisch in Frage. Da die histologisch-morphologische Untersuchung der histologischen Schnitte (nach Hämatoxylin Eosin-Färbung) nicht immer schlüssig ist, wird eine PCR durchgeführt. Aus dem Paraffinblöckchen des histologischen Präparates wird mit einem kommerziell erhältlichen Extraktionsbesteck "Wurm-DNS" (mit dem zu vervielfältigenden DNS-Stück) isoliert und in ein Kunststoffröhrchen verbracht. Anschließend werden die entsprechenden "primer" (Ziel-DNS für *D. repens*: 246 Basenpaare lang; Ziel-DNS für *D. immitis*: 378 Basenpaare) zugegeben, um – nach Erhitzen der DNS auf 94-96 °C - auf den beiden Einzelsträngen der DNS jeweils den Startpunkt der DNS-Synthese festzulegen. Außerdem muss die für die Replikation der DNS verantwortliche, hitzeresistente Polymerase, sowie Desoxyribonucleosidtriphosphate (d. s. die Bausteine für den von der DNS-Polymerase synthetisierten DNS-Strang), Magnesiumionen und verschiedene Puffer ins System getropft werden. Die PCR wird in einem Thermocycler durchgeführt; diese Maschine erhitzt und kühlt zyklisch die in ihr befindlichen Reaktionspartner präzise auf die Temperatur, die für den jeweiligen Schritt – Trennen der DNS-Stränge (Erhitzen auf über 94-96 °C) bzw. Anheften der primer an die Einzelstränge und Anbindung der DNS-Polymerase an die Einzelstränge und Herstellung der Komplementärstränge (Abkühlen der DNS auf 55-65 °C) - notwendig ist. Nach etwa 30 Zyklen ist die Ziel-DNS milliardenfach amplifiziert, so dass sie in einer Agarosegel-Elektrophorese nachgewiesen werden kann. Durch Mitführen von positiven (spezifische DNS von *D. repens* und *D. immitis*) und negativen Kontrollen (DNS humaner Leukozyten) in der Elektrophorese können nun die Molekülgrößen der Kontrollen mit jener der Patientenprobe verglichen werden. Im konkreten Fall befinden sich die Molekülgrößen der zwei Patientenproben (Spur F und G in Abb. 5) auf gleicher Höhe wie die positive Kontrolle von *D. repens* (Spur H in Abb. 5) und nicht auf der Höhe der positiven Kontrolle von *D. immitis* (Spur E in Abb. 5) und der Negativkontrollen (Spuren B bis D in Abb. 5). Das Ergebnis der PCR ist damit eindeutig: In der Hautbiopsie des Patienten ist spezifische DNS von *D. repens* nachweisbar.

Mit der PCR können Erreger aber nicht nur in klinischem Untersuchungsmaterial, sondern auch in den Überträgern (z. B. Insekten, die als Vektoren fungieren) nachgewiesen werden.

© Biologiezentrum Linz/Austria; download unter www.biologiezentrum.at

lem das Vorhandensein kutikulärer Längsreihen („external longitudinal cuticular ridges") auf *D. repens* (PAMPIGLIONE et al. 1999), das Fehlen dieser Längsreihen auf *D. immitis* hin.

Seit kurzer Zeit ist es auch möglich spezifische *Dirofilaria*-DNS aus bioptisch gewonnenem Material mittels PCR zu amplifizieren (VAKALIS et al. 2002); damit ist eine artspezifische Diagnose, also eine Differenzierung zwischen *D. repens* und *D. immitis* möglich. Auch in der Abteilung für Medizinische Parasitologie des Instituts für Spezifische Prophylaxe und Tropenmedizin der Medizinischen Universität Wien steht eine PCR für diagnostische Zwecke zur Verfügung (Siehe Kasten und Abb. 5).

2.6. Therapie

Die Therapie der Wahl ist die chirurgische Entfernung des/der Parasiten bzw. des/der Knoten(s). Obwohl die beiden Antihelminthika Diethylcarbamacin und Ivermectin in der Veterinärmedizin sehr häufig und erfolgreich in der Dirofilariose-Behandlung der Hunde verwendet wurden und werden, wurden sie in der Humanmedizin nur gelegentlich und nur mit wenig Effekt, eingesetzt (VAN DER ENDE et al. 1995). Auch andere Antihelminthika wie Levamisol (DOROFEIEV et al. 1997), Albendazol (VAN DEN ENDE et al. 1995) sowie Thiabendazol in Kombination mit Kortison (DELAGE et al. 1995) wurden mitunter, allerdings mit zweifelhaftem Erfolg, in der Behandlung der subkutanen Dirofilariose des Menschen eingesetzt.

2.7. Prophylaxe

Effiziente präventive Maßnahmen basieren auf der regelmäßigen Behandlung der natürlichen Wirte (Hunde) in den Endemiegebieten (z. B. Italien) mit Ivermectin (MARCONINI et al. 1993). Der Mensch kann sich in den Endemiegebieten am besten durch Verwendung von Repellentien (z. B. DEET, Bayrepel®) vor Mückenstichen und damit vor Infektionen schützen.

3. *Dirofilaria immitis* und die pulmonale Dirofilariose

3.1. Historisches

Die Spezies *D. immitis* ist bereits seit dem 17. Jahrhundert als Erreger der „Herzwurm-Krankheit" bekannt; sie wurde von Francesco BIRAGO im Jahre 1626 als Hundeparasit entdeckt (GENCHI et al. 2001) und im Jahre 1856 von LEIDY als *Filaria immitis* beschrieben. 1887 beobachtete DE MAGALHAES erstmals einen „Wurm" im Herzen einer männlichen Leiche (MURO & CORDERO 2001). 30 Jahre später wiesen FAUST et al. (1941) in der Vena cava inferior einer weiblichen Leiche in New Orleans einen 12 cm langen Wurm nach, den sie als *Dirofilaria lousianensis* beschrieben. FAUST (1957) vermutete indes, dass *D. lousianensis* und *D. immitis* – erstbeschrieben von RAILLIET & HENRY im Jahre 1911 – dieselbe Spezies darstellten. Die erste Beschreibung einer pulmonalen Dirofilariose erfolgte im Jahre 1961 durch DASHIEL (1961). Einige Jahre später fanden allerdings BEAVER & ORIHEL (1965) durch histologische Untersuchungen heraus, dass bereits MOORE im Jahre 1954 den Fall einer pulmonalen Dirofilariose beschrieben haben musste, der Autor hatte allerdings das Krankheitsbild (irrtümlich) einem *Ascaris lumbricoides* zugeordnet.

3.2. Biologie des Erregers und der Überträger

Die Adulttiere von *D. immitis* (♂: 120-200 mm; ♀: 250-310 mm) leben vorwiegend in der Lungenarterie und dem rechten Herzen von Hund, Katze und anderen Karnivoren (= Endwirte). Als Zwischenwirte fungieren Stechmückenweibchen der Gattungen *Anopheles*, *Culex*, *Aedes*, *Culiseta*, *Mansonia* und *Coquillettidia* (CANCRINI & KRAMER 2001). Bei einer Blutmahlzeit an einem Endwirt verlassen die Larven die Stechmücken über das Labium und gelangen im Endwirt vorerst in das Bindegewebe, wandern dann vom subkutanen oder subserösen Gewebe in die Muskeln ein, wo sie sich zweimal häuten. Diese Wanderphase dauert etwa 2-3 Monate. Schließlich erreichen sie die Pulmonalarterie bzw. das rechte Herz. Nach der Kopulation (etwa 6,5 Monate p. i.) entlassen die Weibchen die ungescheideten Mikrofilarien in das zirkulierende Blut.

3.3. Häufigkeit und Verbreitung

3.3.1. *D. immitis* in den natürlichen Endwirten

Die Hauptverbreitungsgebiete von *D. immitis* umfassen Teile von Nordamerika (Nachweis in 49 Bundesstaaten der USA), die meisten Länder Südamerikas (Brasilien: Prävalenzen in Hunden bis > 45 %; in Argentinien bis > 30 %), große Teile Afrikas (West- und Ostafrika, Südafrika, Mozambique; Tansania: Prävalenzen in Hunden von ca. 10 %) und Asiens (Iran: 11 %; Südkorea: 28 %; Taiwan: 57 % der Hunde), den pazifischen Raum sowie Japan (Hunde mit Prävalenzen von bis zu 59 %, Katzen: ca. 2 %) und Australien (Hunde: 11 %) (GENCHI et al. 2007). In Europa ist *D. immitis* v. a. in Italien (Hunde bis zu 80 %, Katzen bis 24 % in der Po-Ebene), Spanien (z. B. Huelva, Cadiz, Teneriffa, Las Palmas), Portugal, Frankreich, Griechenland und einigen osteuropäischen Ländern heimisch. GENCHI et al. (2001, 2005, 2007) vertreten die Ansicht, dass sich *D. immitis* derzeit auch auf andere Gebiete Europas ausbreitet und die pulmonale Dirofilariose als „emerging disease" zu bezeich-

© Biologiezentrum Linz/Austria; download unter www.biologiezentrum.at

nen ist. In Österreich wurden bislang ausschließlich importierte *D. immitis*-Infestationen bei Hunden beobachtet (HINAIDY et al. 1987), es ist allerdings damit zu rechnen, dass die Zahl importierter Hunde mit *Dirofilaria immitis* in Österreich (wie auch anderen Ländern Mitteleuropas) in den nächsten Jahren zunehmen wird (GEIGER & BELITZ 2003; PROSL et al. 2003).

3.3.2. *D. immitis* im Fehlwirt Mensch

Seit der Erstbeschreibung einer durch *D. immitis* hervorgerufenen pulmonalen Dirofilariose in den USA durch DASHIEL (1961) wurden weltweit insgesamt 270 Humanfälle beschrieben, wobei die USA, Brasilien, Japan und Australien die wichtigsten Verbreitungsgebiete darstellen (MURO & GENCHI 2001). Anfang der 90er Jahre wurden erstmals auch vereinzelt *D. immitis*-Infestationen des Menschen aus Südeuropa bekannt (THORNIEPORTH et al. 1990; VELEZ et al. 2001).

3.3.3. Die pulmonale Dirofilariose in Österreich

Im Zeitraum 1997 bis 2006 wurden in Österreich drei Fälle bekannt, bei denen durchwegs pulmonale Symptome bestanden, spezifische Antikörper gegen Dirofilarien-Antigene nachgewiesen werden konnten und bei denen schließlich die Auslandsaufenthalte bekannte Verbreitungsgebiete von *D. immitis* betrafen. Möglicherweise handelte es sich dabei um pulmonale Dirofilariose-Fälle; sie konnten allerdings weder parasitologisch-histologisch noch molekularbiologisch verifiziert werden (AUER 2003).

3.4. Klinik der pulmonalen Dirofilariose

Mehr als die Hälfte aller beim Menschen diagnostizierten *D. immitis*-Infestationen verlaufen klinisch unauffällig. Treten Symptome auf, so sind sie unspezifisch und charakterisiert durch (retrosternalen) Thoraxschmerz, Husten, Hämoptysen, Fieber, Kälte- und Krankheitsgefühl. *Dirofilaria immitis*-bedingte pulmonale Knoten werden in der Regel zufällig im Rahmen der Abklärung anderer Krankheitsbilder anlässlich von Röntgen-, CT- oder MRI-Untersuchungen entdeckt (MURO & GENCHI 2001).

3.5. Diagnostik

Differentialdiagnostisch müssen bei möglicherweise durch *D. immitis* bedingten Knoten in der Lunge verschiedene andere Infektionskrankheiten (z. B. zystische Echinokokkose, Askariose, Filariose, Hakenwurm-Befall, Strongyloidose, Histoplasmose, Tuberkulose), benigne (z. B. benigner Lungentumor) und maligne Erkrankungen (Morbus Hodgkin, Non-Hodgkin-Lymphom, Morbus Wegener) in Erwägung gezogen werden. Eine sorgfältig erhobene (Reise-)Anamnese (Aufenthalt in *Dirofilaria*-Endemiegebieten) kann sehr hilfreich bei der diagnostischen Abklärung sein. Auch eine Bluteosinophilie sollte – bei entsprechender Symptomatik und passender Reiseanamnese – an eine Dirofilariose denken lassen.

Letztendlich ist es aber der parasitologisch-histologische Befund, mit dem die endgültige Diagnose „pulmonale Dirofilariose“ gestellt werden kann. Das typische histologische Bild eines pulmonalen *D. immitis*-Knoten zeigt zentral nekrotisches Lungengewebe, um dieses Zentrum herum findet sich eine granulomatöse Zone aus Epithelzellen, Plasmazellen, Lymphozyten und eine an Eosinophilen reiche Bindegewebskapsel (in 66 % aller Fälle). Die darüber liegende Pleura ist in der Regel (in 75 % aller Fälle) entzündet und fibrotisch. Nicht selten sind die Knoten verkalkt oder weisen käsige Nekrosen auf. Charcot-Leyden Kristallen konnten in 27 % der Fälle nachgewiesen werden. Das angrenzende Lungengewebe zeigt meist eine desquamative interstitielle Pneumonieähnliche Reaktion (in 66 % der Fälle), follikuläre Bronchiolitis (46 % der Fälle) und Zeichen einer ungleichmäßig organisierten Pneumonie (in 34 % der Fälle). Eine fokale Vaskulitis der involvierten Arterien und Kapillaren konnte in 51 % der Fälle beobachtet werden.

3.6. Therapie und Prophylaxe

Siehe *D. repens* (Siehe 2.6 und 2.7)

4. *Dirofilaria* spp. und die Rolle von *Wolbachia* sp.

Wolbachia ist der Gattungsname für gramnegative, intrazelluläre, also parasitisch lebende Bakterien, die v. a. in Arthropoden leben. Seit dem Jahre 1975 weiß man, dass Wolbachien auch in verschiedenen Filarien-Spezies als Endosymbionten leben (MCLAREN et al. 1975; KOZEK 1977; KOZEK & FIGUEROA 1977; FRANZ & BÜTTNER 1983; CASIRAGHI et al. 2001; TAYLOR & HOERAUF 2001; SIMON et al. 2007). Sie sind vornehmlich in der Hypodermis, bei den weiblichen Würmern auch in den Ovarien, Oozyten und in den sich entwickelnden embryonalen Stadien innerhalb des Uterus lokalisiert und werden vertikal über das Zytoplasma der Eier auf die Nachkommen übertragen. Bisher ist bekannt, dass die Wolbachien eine wichtige Funktion in der Embryogenese und der Entwicklung der Filarien übernehmen (HÖRAUF et al. 1999, 2000a, b, 2001). Die Bakterien können unter anderem zur Feminisierung des Wirtes führen, Parthenogenese induzieren und selektiv Männchen töten, damit der Anteil der Weibchen, denn nur durch sie werden die Bakterien auf die Nachkommen übertragen, vergrößert wird. In kürzlich publizierten Studien wurde gezeigt, dass Wolbachien wahrscheinlich auch an der Pathogenese in der lymphatischen Filariose und der Onchozerkose beteiligt sind (TAYLOR & HÖRAUF 2001).

© Biologiezentrum Linz/Austria; download unter www.biologiezentrum.at

Auch *D. immitis* und *D. repens* beherbergen Wolbachien. Auch wenn die Bedeutung der Wolbachien für die Dirofilarien bei weitem noch nicht völlig geklärt ist, sicher ist, dass die Wolbachien für das Überleben der Filarien essentiell sind und dass die Abwesenheit der Wolbachien deutlich negative Effekte auf die Würmer haben: So führt eine Antibiotika-Behandlung: 1) zur Inhibition der larvalen Entwicklung durch Unterbindung des Häutungsprozesses, 2) zur Reduktion und letztendlich zur endgültigen Absenz von Mikrofilarien und damit zur Sterilität der weiblichen Würmer, und 3) zur Schädigung der Makrofilarien selbst (GENCHI et al. 1998; BANDI et al. 1999; KRAMER 2007).

Es hat sich auch gezeigt, dass Patienten mit histologisch verifizierter pulmonaler oder subkutaner Dirofilariose wesentlich höhere Antikörperspiegel gegen *Wohlbachia*-Antigene (insbesondere gegen das WSP-Antigen) haben als Menschen, die klinisch gesund sind, aber in Dirofilariose-Endemiegebieten leben. Die antibiotische Behandlung von Dirofilariose-Patienten führt in der Regel zu einem deutlichen Anstieg des *Wohlbachia*-Antikörperspiegels und zu einem langsamen Absinken des spezifischen Dirofilarien-Antikörperspiegels. Der kombinierte Einsatz von Tests zum Nachweis spezifischer Antikörper gegen Dirofilarien- und Wohlbachien-Antigene könnte in Zukunft – bislang liegen nur einige wenige Erfahrungswerte vor – ein geeignetes Werkzeug für die Einschätzung des Therapieerfolges (oder -misserfolges) durch die antibiotische (z. B. Doxycyclin), antihelminthische (z. B. Ivermectin, Albendazol) oder kombinierte antibiotische und antihelminthische Dirofilariose-Therapie sein (SIMÓN et al. 2007).

5. Zusammenfassung

Die Dirofilariosen des Menschen werden im Wesentlichen von den Spezies *Dirofilaria* (*Nochtiella*) *repens* RAILLIET & HENRY, 1911, Erreger der (sub)kutanen Dirofilariose, und *Dirofilaria* (*D.*) *immitis* (LEIDY 1856) RAILLIET & HENRY 1911, Erreger der pulmonalen Dirofilariose hervorgerufen. Beide Erreger werden durch Stechmücken (v. a. der Genera *Anopheles*, *Aedes* und *Culex*) von den natürlichen Endwirten (Hund, Katze, andere Karnivore) auf den Menschen übertragen. Bis zur Mitte der 2000er Jahre sind in Österreich weder in den natürlichen Wirten noch im Menschen autochthone *D. repens*- oder *D. immitis*-Infestationen registriert worden. Im Jahre 2008 konnte jedoch die erste autochthone humane *D. repens*-Infestation beobachtet werden und vor kurzer Zeit konnte *D. repens* in Hunden in Ostösterreich nachgewiesen werden. Insgesamt wurden in Österreich bislang 16 Fälle (sub)kutaner Dirofilariose (mittels parasitologischer/histologischer und/oder molekularbiologischer Methoden) (15 importierte, ein autochthoner Fall) registriert. Darüber hinaus wurden während der letzten Jahre drei Fälle vermuteter pulmonaler Dirofilariose – die Vermutung beruhte auf entsprechenden klinischen, reiseanamnestischen und parasitologisch-serologischen Parametern – bekannt. Die vorliegende Synopsis gibt einen Überblick über die Biologie der Erreger und Überträger, deren Häufigkeit und geographische Verbreitung, das klinische Spektrum sowie die Möglichkeiten der Diagnostik, Therapie und Prophylaxe der Dirofilariosen.

6. Literatur

ALDROVANDI U. (1602): De animalibus insectis libri septem denuo impressum. — Ferronius, Bonoiae: 1-767.

ASHFORD R.W. & W. CREWE (2003): The parasites of *Homo sapiens*. 2nd edn. — Taylor & Francis, London, New York: 1-142.

AUER H. (2003): Cases of human dirofilariosis in Austria. — Helminthological Colloquium, November 14th, 2003, Vienna: 15.

AUER H. (2004): Die Dirofilariose des Menschen – Epidemiologie und Nosologie einer gar nicht so seltenen Parasitose in Österreich (Nematoda, Spirurida, Onchocercidae). — Denisia **13**: 463-471.

AUER H. & M. SUSANI (2008): The first autochthonous case of subcutaneous dirofilariosis in Austria. — Wien. Klin. Wschr. **120** (Suppl. 4): 104-106.

AUER H., WEINKAMER M., BSTEH A., DIETZE O., KUNIT G., SCHNAYDER C. & H. ASPÖCK (1997): Ein seltener Fall einer Dirofilarien-Infestation des Nebenhodens. — Mitt. Österr. Ges. Tropenmed. Parasitol. **19**: 53-58.

BANDI C., MCCALL J.W., GENCHI C., CORONA S., VENCO L. & L. SACCHI (1999): Effects of tetracycline on the filarial worms *Brugia pahangi* and *Dirofilaria immitis* and their bacterial endosymbionts *Wolbachia*. — Int. J. Parasitol. **29**: 357-364.

BARDACH H., HEIMBUCHER J. & M. RAFF (1981): Subkutane *Dirofilaria* (*Nochtiella*) *repens*-Infektion beim Menschen – Erste Fallbeschreibung in Österreich und Übersicht der Literatur. — Wien. Klin. Wschr. **93**: 123-127.

BEAVER P.C. & T.C. ORIHEL (1965): Human infection with filariae of animals in the United States. — Am. J. Trop. Med. Hyg. **31**: 302-308.

BEAVER P.C., WOLFSON J.S., WALDRON M.A., SWARTZ M.N., EVANS G.W. & J. ADLER (1987): *Dirofilaria ursi*-like parasites acquired by humans in the northern United States and Canada: report of two cases and brief review. — Am. J. Trop. Med. Hyg. **37**: 357-362.

BISCHOF G., SIMADER H., STEMBERGER H. & H. SATTMANN (1996): Überraschende Diagnose einer fraglichen Beinvenenthrombose durch ultraschallgezielte Feinnadelpunktion (Kasuistik). — Helminthological Colloquium, Vienna, November 2003: 19.

BRAUN H., KOELE W., STAMMESBERGER M.D., RANNER G. & M.D. GRÖLL (1999): Endoscopic removal of an intraorbital "tumor": a vital surprise. — Am. J. Rhinol. **13**: 469-472.

CANCRINI G. & L.H. KRAMER (2001): Insect vectors of *Dirofilaria* spp. — In: SIMÓN F. & C. GENCHI (eds), Heartworm infection in humans and animals. Ediciones Universidad de Salamanca: 64-82.

© Biologiezentrum Linz/Austria; download unter www.biologiezentrum.at

CANCRINI G., PRIETO G., FAVIA G., GIANNETTO S., TRINGALI R., PIETROBELLI M. & F. SIMON (1999): Serological assays on eight cases of human dirofilariasis identified by morphology and DNA diagnostics. — Ann. Trop. Med. Parasitol. **93**: 147-152.

CANCRINI G., MONTOYA M.N., PRIETRO G. & F.J. BORNAY-LLINARES (2001): Current advances in esperimental diagnosis of human and animal dirofilariosis. — In: SIMÓN F. & C. GENCHI (eds), Heartworm infection in humans and animals. Ediciones Universidad de Salamanca: 103-120.

CANESTRI TROTTI G., PAMPIGLIONE S. & F. RIVASI (1997): The species of the genus *Dirofilaria* RAILLIET & HENRY, 1911. — Parassitologia **39**: 369-374.

CASIRAGHI M., FAVIA G., CANCRINI G., BARTOLONI A. & C. BANDI (2001): Molecular identification of *Wolbachia* from the filarial nematode *Mansonella ozzardi*. — Parasitol. Res. **87**: 417-420.

COOMBS I. & D.W.T. CROMPTON (1991): A guide to human helminths. — Taylor & Francis, London, New York, Philadephia: 1-196.

DASHIEL G.F. (1961): A case of dirofilariasis involving the lungs. — Am. J. Trop. Med. Hyg. **10**: 37-39.

DELAGE A., LAURAIRE M.C. & G. EGLIN (1995): La parasitose humaine par *Dirofilaria* (*Nochtiella*) *repens* est-elle plus fréquente qu'il ne paraît sur les rivages méditerranées? — Bull. Soc. Pathol. Exot. **88**: 90-94.

DISSANAIKE A.S., ABEYEWICKREME W., WIJESUNDERA M.D., WEERASOORIYA M.V. & M.M. ISMAIL (1997): Human dirofilariasis caused by *Dirofilaria* (*Nochtiella*) *repens* in Sri Lanka. — Parassitologia **39**: 375-382.

DOROFEIEV I.U.A., DASHERSKII W.W., KOLTENUIK M.N., SIROTIUK N.P. & T.C. ZHULAEVA (1997): Cases of dirofilariasis in inhabitants of the Crimea. — Medsk. Parazitol. **4**: 7-8.

DUSCHER G., FEILER A., WILLE-PIAZZAI W., BAKONYI T., LESCHNIK M., MITERPÁKOVÁ M., KOLODZIEJEK J., NOWOTNY N. & A. JOACHIM (2009): Detection of *Dirofilaria* in Austrian dogs. — Berl. Münch. Tierarztl. Wochenschr. **122**: 199-203.

FAUST E.C. (1957): Human infection with species of *Dirofilaria*. — Zschr. Tropenmed. Parasitol. **8**: 59-68.

FAUST E.C., THOMAS E.F. & J. JONEA (1941): Discovery of human heartworm infection in New Orleans. — J. Parasitol. **27**: 115-122.

FAUST E.C., RUSSELL P.F. & R.C. JUNG (1974): Parasitologica Clinica. — Salvat Editores S. A. Mallorca, 43 Barcelona: 1-888.

FAVIA G., LANFRANCOTTI A., DELLA TORRE A., CANCRINI G. & M. COLUZZI (1996): Polymerase chain reaction-based identification of *Dirofilaria repens* and *Dirofilaria immitis*. — Parasitology **113**: 567-571.

FOK E., KISS G., MAJOROS G., JASCO O., FARKAS R. & M. GYURKOVSKY (2007): Preliminary results of an epidemiological survey on dirofilariosis of dogs and cats in Hungary. — In: GENCHI C., RINALDI L. & G. CRINGOLI (eds), *Dirofilaria immitis* and *D. repens* in dog and cat and human infections. Mappe Parassitologiche **8**: 195-196.

FRANK G. R. & R.B. GRIEVE (1996): Purification and characterization of three larval excretory/secretory proteins of *Dirofilaria immitis*. — Mol. Biochem. Parasitol. **75**: 221-229.

FRANZ M. & D.W. BUTTNER (1983). The fine structure of adult *Onchocerca volvulus.* IV. The hypodermal chords of the female worm. — Tropenmed. Parasitol. **34**: 122-128.

GEIGER S. & P. BEELITZ (2003): Diagnosis of *Dirofilaria* species at the Institute for Comparative Tropical Medicine and Parasitology, Munich, Germany. — Helminthological Colloquium, Vienna, November 2003: 17.

GENCHI C. (2003): Epidemiology and distribution of *Dirofilaria* and dirofilariosis in Europe: state of the art. — Helminthological Colloquium, Vienna, November 2003: 11.

GENCHI C., SACCHI L., BANDI C. & L. VENCO (1998): Preliminary results on the effect of tetracycline on the embryogenesis and symbiotic bacteria (*Wolbachia*) of *Dirofilaria immitis.* An update and discussion. — Parassitologia **40**: 247-249.

GENCHI C., KRAMER L.H. & G. PRIETRO (2001): Epidemiology of canine and feline dirofilariasis: a global view. — In: SIMÓN F. & C. GENCHI (eds), Heartworm infection in humans and animals. Ediciones Universidad de Salamanca: 121-133.

GENCHI C., RINALDI L., CASCONE C., MORTARINO M. & G. CRINGOLI (2005): Is heartworm really spreading in Europe? — Vet. Parasitol. **133**: 137-148.

GENCHI C., GUERRERO J., MCCALL W. & L. VENCO (2007): Epidemiology and prevention of Dirofilaria infections in dogs and cats. — In: GENCHI C., RINALDI L. & G. CRINGOLI (eds), *Dirofilaria immitis* and *D. repens* in dog and cat and human infections. Mappe Parassitologiche **8**: 145-161.

GROVE D.I. (1990): A history of human helminthology. — CAB International: 1-848.

HINAIDY H.K., BACOWSKY H. & F. HINTERDORFER (1987): Einschleppung der Hunde-Filarie *Dirofilaria immitis* und *Dipetalonema reconditum* nach Österreich. — J. Vet. Med. **B 4**: 326-332.

HÖRAUF A., NISSEN-PÄHLE K., SCHMETZ C., HENKLE-DÜHRSEN K., BLAXTER M.L., BÜTTNER D.W., GALLIN M.Y., AL-QAOUD K.M., LUCIUS R. & B. FLEISCHER (1999): Tetracycline therapy targets intracellular bacteria in the filarial nematode *Litomosoides sigmodontis* and results in filarial infertility. — J. Clin. Invest. **103**: 11-18.

HÖRAUF A., VOLKMANN L., HAMELMANN C., ADJEI O., AUTENRIETH I.B., FLEISCHER B. & D.W. BÜTTNER (2000a): Endosymbiotic bacteria in worms as targets for a novel chemotherapy in filariasis. — Lancet **355**: 1242-1243.

HÖRAUF A., VOLKMANN L., PAEHLE K., SCHMETZ C., AUTENRIETH I., BÜTTNER D.W. & B. FLEISCHER. (2000b): Targeting of *Wolbachia* in *Litomosoides sigmodontis*: comparison of tetracycline with chloramphenicol, macrolides and ciprofloxacin. — Trop. Med. Int. Hlth. **5**: 275-279.

HÖRAUF A., MAND S., ADJEI O., FLEISCHER B. & D.W. BÜTTNER (2001): Depletion of *Wolbachia* endobacteria in *Onchocerca volvulus* by doxycycline and microfilaridermia after ivermectin treatment. — Lancet **357**: 1415-1416.

KOZEK W.J. (1977): Transovarially-transmitted intracellular microorganisms in adult and larval stages of *Brugia malayi.* — J. Parasitol. **63**: 992-1000.

KOZEK W.J. & H. FIGUEROA (1977): Intracytoplasmic bacteria in *Onchocerca volvulus*. — Am. J. Trop. Med. Hyg. **26**: 663-678.

KRAMER L.H. (2007): Immunopathogenesis of filarial infections in dogs and cats: a role for *Wolbachia* endosymbionts? — In: GENCHI C., RINALDI L. & G. CRIGOLI (eds): *Dirofilaria immitis* and *Dirofilaria repens* in dog and cat and human infections. Mappe Parassitologiche **8**: 69-72.

LAMMERHUBER C., AUER H., BARTL G. & H. DRESSLER (1990): Subkutane *Dirofilaria* (*Nochtiella*) *repens*-Infektion im Oberlidbereich. — Spektrum Augenheilkunde. **4**/4: 162-164.

LEIDY J. (1856): A synopsis of entozoan and some of their ectocungeners observed by the author. — Proceedings of the Academy of Natural Science of Philadelphia **8**: 42-58.

© Biologiezentrum Linz/Austria; download unter www.biologiezentrum.at

MANFREDI M.T., DI CERBO A. & M. GENCHI (2007): Biology of filarial worms parasitizing dogs and cats. — In: GENCHI C., RINALDI L. & G. CRINGOLI (eds), *Dirofilaria immitis* and *D. repens* in dog and cat and human infections. Mappe Parassitologiche **8**: 39-45.

MARCONINI A., MAGI M. & B. HECHT CONTIN (1993): Sulla validità dell' ivermectina nella profilassi dell' infestatione con *Dirofilaria repens* in cani naturalmente esposti al contagio. — Parassitologia **35**: 67-71.

MCLAREN D.J., WORMS M.J., LAURENCE B.R. & M.G. SIMPSON (1975): Microorganisms in filarial larvae (Nematoda). — Trans. Roy. Soc. Trop. Med. Hyg. **69**: 509-514.

MOORE M. P. (1954): The pathologic aspects of ascariasis. — The Southern Medical Journal **47**: 825-832.

MURO A. & M. CORDERO (2001): Clinical aspects and diagnosis of human pulmonary dirofilariosis. — In: SIMÓN F. & C. GENCHI (eds), Heartworm infection in humans and animals. Ediciones Universidad de Salamanca: 192-202.

MURO A., GENCHI C., CORDERO M. & F. SIMON (1999): Human dirofilariasis in the European Union. — Parasitology Today **15**: 386-389.

ORIHEL T.C. & P.C. BEAVER (1965): Morphology and relationship of *Dirofilaria tenuis* and *Dirofilaria conjunctivae*. — Am. J. Trop. Med. Hyg. **14**: 1030-1043.

ORIHEL T.C. & E.K. ISBEY Jr. (1990): *Dirofilaria striata* infection in a North Carolina child. — Am. J. Trop. Med. Hyg. **42**: 124-126.

ORIHEL T.C. & M.L. EBERHARD (1998): Zoonotic filariasis. — Clin. Microbiol. Rev. **11**: 366-381.

PAMPIGLIONE S. (1995): Dirofilariosi umana sottoconguintivale: su di un probabile caso osservato in Francia da Amato Lusitano nel XVI Secolo. — Parassitologia **37**: 75-78.

PAMPIGLIONE S., FRANCO F. & G. CANESTRI-TROTTI (1982): Human subcutaneous dirofilariasis. 1. Two new cases in Venice. Identification of the causal agent as *Dirofilaria repens* RAILLIET & HENRY, 1911. — Parassitologia **24**: 155-165.

PAMPIGLIONE S., CANESTRI TROTTI G. & F. RIVASI (1995): Human dirofilariasis due to *Dirofilaria* (*Nochtiella*) *repens*: a review of world literature. — Parassitologia **37**: 149-193.

PAMPIGLIONE S., RIVASI F. & G. CANESTRI-TROTTI (1999): Pitfalls and difficulties in histological diagnosis of human dirofilariasis due to *Dirofilaria* (*Nochtiella*) *repens*. — Diagn. Microbiol. Infect. Dis. **34**: 57-64.

PAMPIGLIONE S. & F. RIVASI (2000): Human dirofilariasis due to *Dirofilaria* (*Nochtiella*) *repens:* an update of world literature from 1995 to 2000. — Parassitologia **42**: 231-254.

PAMPIGLIONE S., RIVASI F., ANGELI G., BOLDORINI R., INCENSATI R.M., PASTORMERLO M., PAVESI M. & A. RAMPONI (2000): Human dirofilariasis due to *Dirofilaria repens* in Italy: an emergent zoonosis. Report of 60 new cases. — Histopathology **18**: 344-354.

PAMPIGLIONE S. & F. RIVASI (2007): Human dirofilariasis due to *Dirofilaria* (*Nochtiella*) *repens:* an update of world literature from 1995 to 2000. — In: GENCHI C., RINALDI L. & G. CRINGOLI (eds), *Dirofilaria immitis* and *D. repens* in dog and cat and human infections. Mappe Parassitologiche **8**: 81-116.

PETRUSCHKE G., ROSSI L., GENCHI C. & F. POLLONO (2001): Canine dirofilariasis in the canton of Ticino and in the neighboring areas of northern Italy. — Schweiz. Arch. Tierheilkd. **143**: 141-147.

PÓNYAI K., WIKONKÁL N., BOTTLIK G., HÁRSING J., KUCSERA I., HORVATH A. & S. KÁRPATI (2006): Ein *Dirofilaria repens* Fallbericht aus Ungarn. — J. Deutsch. Dermatol. Ges. **12**: 1051-1053.

PROSL H., SCHWENDENWEIN I. & U. KOLM (2003): Dirofilariosis in Austria. — Helminthological Colloquium, Vienna, November 2003: 14.

RAILLIET A. & A. HENRY (1911): Sur une filaire péritoneal des porcins. — Bull. Soc. Pathol. Exot. **4**: 386-389.

SCHULLER-PETROVIC S., KERN T.H., HASSL A., HERMENTIN K. & W. GEBHART (1996): Subkutane Dirofilariose beim Menschen – Ein Fallbericht aus Österreich. — Zeitschr. Hautkrankh. **12**: 927-931.

SIMÓN F., GENCHI C., PRIETRO G. & E. ALLENDE (2001): Immunity in the vertebrate hosts. — In: SIMÓN F. & C. GENCHI (eds), Heartworm infection in humans and animals. Ediciones Universidad de Salamanca: 83-101.

SIMÓN F., KRAMER L.H., MORCHÓN R. & C. GENCHI (2007): A possible role for *Wolbachia* in the diagnosis of *Dirofilaria infections.* — In: GENCHI C., RINALDI L. & G. CRIGOLI (eds), *Dirofilaria immitis* and *Dirofilaria repens* in dog and cat and human infections. Mappe parassitologiche **8**: 75-80.

SKRJABIN K. & N.P. SCHIKHOBALOVA (1948): Filariae of man and animals. — Selchosghis Moskva: 171-173.

SUN S. & K. SUGANE (1992): Immunodiagnosis of human dirofilariasis by enzyme-linked immunosorbent assay using recombinant DNA-derived fusion proteins. — J. Helminthol. **6**: 220-226.

TAYLOR M.J. & A. HOERAUF (2001): A new approach to the treatment of filariasis. — Curr. Opin. Infect. Dis. **14**: 727-731.

THORNIEPORTH N., BRANDIS A., VOGEL B. & R. DISKO (1990): Autochthone pulmonale Dirofilariose in Europa. — Dtsch. Med. Wschr. **115**: 15-19.

VAKALIS N., VOUGIOUKAS N., PATSOULA E., SPANAKOS G., SIOUTOPOULOU D.O. & N.C. VAMVAKOPOULOS (2002): Genotypic assignment of infection by *Dirofilaria repens*. — Parasitol. Int. **51**: 163-169.

VAN DEN ENDE J., KUMAR V., VAN GOMPEL ?., VAN DEN ENDE E., PUTTEMEANS A., GEERST M., LEVY J., COLEBUNDERS R. & M.L. EBERHARD (1995): Subcutaneous dirofilariasis caused by *Dirofilaria* (*Nochtiella*) *repens* in a Belgian patient. — Int. J. Dermatol. **34**: 272-277.

VELEZ D., MONTOYA M.N., PRIETO G., MORCHÓN R. & F. SIMÓN (2001): Epidemiology of human dirofilariosis. — In: SIMÓN F. & C. GENCHI (eds), Heartworm infection in humans and animals. Ediciones Universidad de Salamanca, 135-146.

VIEIRA C., VILLAR F., CECILIANI F. & F. SIMON (2001): The biology and biochemistry of the species of the genus *Dirofilaria.* — In: SIMÓN F. & C. GENCHI (eds), Heartworm infection in humans and animals. Ediciones Universidad of Salamanca: 41-61.

Anschrift der Verfasser:

Ao. Univ.-Prof. Dr. Herbert AUER
Univ.-Prof. Dr. Horst ASPÖCK
Abteilung für Medizinische Parasitologie
Institut für Spezifische Prophylaxe und Tropenmedizin
Medizinische Universität Wien
Kinderspitalgasse 15
A-1095 Wien
E-Mail: herbert.auer@meduniwien.ac.at
horst.aspoeck@meduniwien.ac.at